

**Cuando sólo tenemos la  
exploración física para llegar  
a un diagnóstico aproximado.**

II Jornadas de Residentes de MFyC del Norte 2009  
"Herramientas en consulta"

# ESQUEMA:

- Caso clínico inicial.
- Exploración física:
  - INSPECCIÓN
  - PALPACIÓN
  - PERCUSIÓN
  - AUSCULTACIÓN
- Caso clínico con discusión de probables impresiones diagnósticas.

# APARATO DIGESTIVO

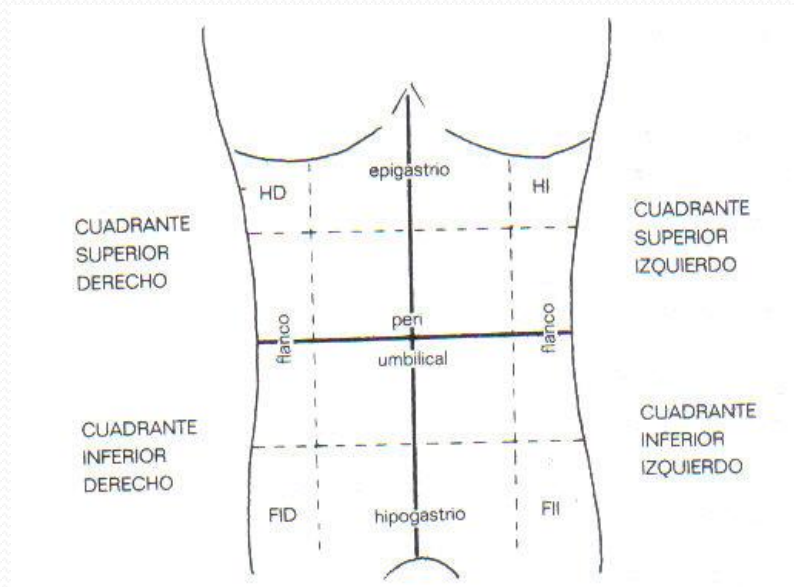
Exploración física:

Exploración general: mirar la cara, la posición, estado de nutrición, color piel, signos de insuficiencia hepática crónica.

Exploración de la boca y orofaringe.

# APARATO DIGESTIVO

## SEGMENTOS TOPOGRÁFICOS:

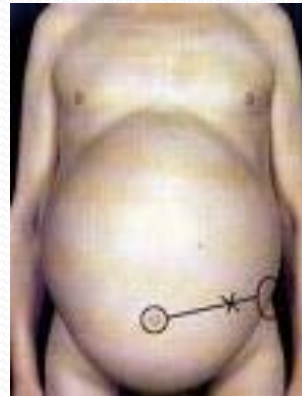
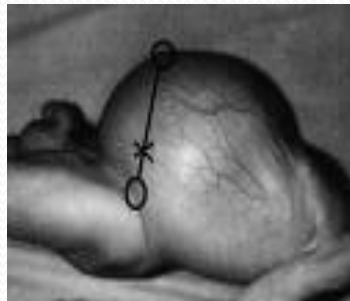
# APARATO DIGESTIVO

## 1. INSPECCIÓN:

### Morfología y contorno del abdomen.

Abombamiento generalizado (obesidad, edema parietal, acúmulo de gases, diástasis de rectos, ascitis libre, tumoraciones).



# APARATO DIGESTIVO

Abultamientos (masas o bultomas)

Procesos parietales (hernias, eventraciones), masas intraabdominales (visceromegalias, tumores, plastrones).

Depresión o abdomen excavado (inanición, caquexia), en bipedestación: vientre ptósico.

# APARATO DIGESTIVO

## ASPECTO CUTÁNEO

Color de la piel (ictericia), y alteraciones:

Cicatrices de IQ previas, (bridas).

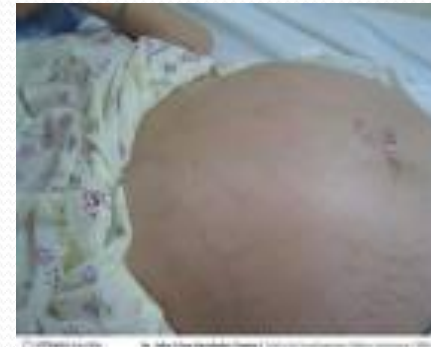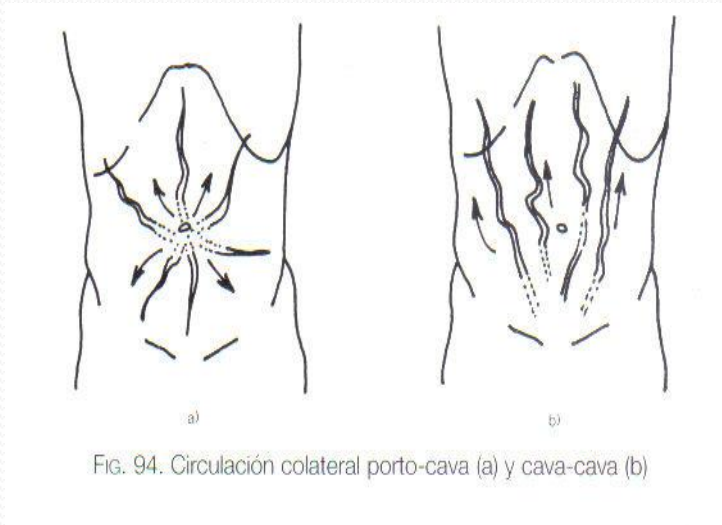
Estrías (embarazo, hipercorticismo).

Lesiones dermatológicas (micosis, urticaria, intertrigo, lesiones rascado).

## Trayectos venosos anormales

Cabeza de medusa, circulación colateral porto-cava (HTP), cava-cava obstrucción vena cava inf: trombosis, tumores, ascitis a tensión).

# APARATO DIGESTIVO



# APARATO DIGESTIVO

Hemorragias cutáneas:

Equimosis periumbilical (**signo de Halsted**, pancreatitis hemorrágica).

Equimosis paraumbilical (**signo de Cullen**, en embarazo ectópico)

Hemorragia en flancos (**signo de Grey-Turner**, en pancreatitis aguda).

# APARATO DIGESTIVO

## PRESENCIA DE MOVIMIENTOS

Durante la inspiración, desciende el diafragma y protruye el abdomen.

Los mvptos respiratorios cesan en peritonitis aguda.

Ileo obstructivo, ondulaciones de la pared abdominal, peristaltismo de lucha.

Latidos vasculares (latido Ao epigastrio, masa pulsátil, aneurisma).

# APARATO DIGESTIVO

## 2. PALPACIÓN

Localización correcta paciente y explorador.

**Palpación superficial**, (dolor, defensa, distensión), con la palma de la mano.

**Palpación profunda.**

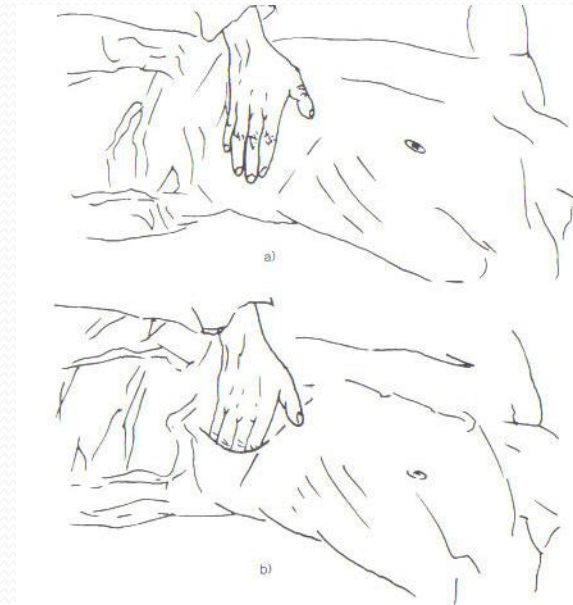


Fig. 97. Palpación abdominal: a) superficial y b) profunda.

# APARATO DIGESTIVO

## SISTEMÁTICA DE LA PALPACIÓN

A. Hígado: hepatomegalia, lisa o nodular, consistencia (normal, aumentada, pétrea)

Superficie: nódulos pequeños y múltiples (cirrosis), neoplasias (grandes y escasos).

Sensibilidad (normal no dolorosa, difuso: hepatitis, insuficiencia cardiaca, y localizado en neoplasias, abscesos y quistes).

# APARATO DIGESTIVO

## OTROS SIGNOS:

Pulsatilidad, insuficiencia tricuspídea.

Reflujo hepato-yugular: al comprimir un hígado estásico, hay ingurgitación yugular.

Signo del tímpano: ascitis a tensión, al comprimir el hígado, se desplaza líquido.

# APARATO DIGESTIVO

## B. VESÍCULA BILIAR

Sólo se palpa si está aumentada de tamaño.

Si ictericia asociada, obstrucción vía biliar distal.

Sin ictericia, obstrucción litiásica del cístico.

Plastrón vesicular.

**Signo de Murphy.** (colecistitis).

# APARATO DIGESTIVO

## C. BAZO

Igual que el hígado.

Decúbito lateral dcho.

Bazo normal no se palpa.

Tamaño, forma, consistencia (blanda: fiebre tifoidea, HTP), dura (brucelosis, endocarditis), pétrea (leucemias, linfomas), superficie (normal es liso, abollonada en tumores).

# APARATO DIGESTIVO

D. RIÑONES.

E. EPIGASTRIO. (dolor localizado, ulcus, pancreatitis), masa tumoral (gástrica, pancreática), distensión gástrica puede simular un tumor, pero la percusión será timpánica).

F. RESTO ABDOMEN. (describir bultomas)

# APARATO DIGESTIVO

## G. HERNIAS INGUINALES Y CRURALES.

Intentar reducirlas.

Palpación anillos inguinales, crurales y umbilicales  
(Valsalva).

# APARATO DIGESTIVO

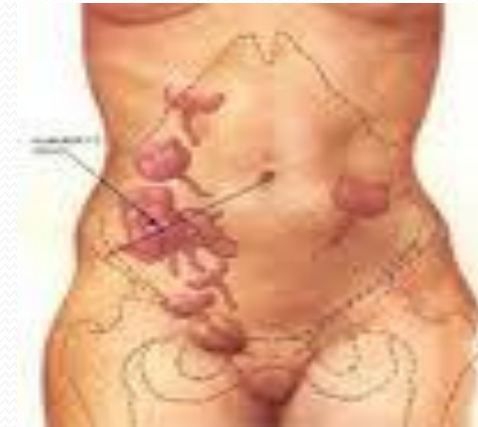## F. DOLOR ABDOMINAL AGUDO:

Epigastrio: perforación gástrica y pancreatitis.

Hipocondrio dcho: colangitis.

Punto McBurney, apendicitis.

Región inguinal: diverticulitis.



# APARATO DIGESTIVO

OTROS SIGNOS:

Defensa muscular.

Contractura muscular.(vientre en tabla).

Sensibilidad de rebote o signo de Blumberg.

# APARATO DIGESTIVO

## 3. PERCUSIÓN.

Matidez: hígado (valorar hepatomegalia).

Puede desaparecer en neumoperitoneo por perforación visceral. Bazo, si es timpánico, pensar en neumoperitoneo.

Masas: globo vesical, distensión gástrica.

Timpanismo: estómago.

Claro. Resto abdomen.

# APARATO DIGESTIVO

## Sonido MATE: ASCITIS

Sonido mate en flancos: líquido va a zonas declives.

Matidez desplazable: decúbito lat dcho e izq.

Timpánico en el centro abdomen: las asas intestinales tienen aire, flotan.

**Signo de la oleada ascítica:** al percutir el abdomen.

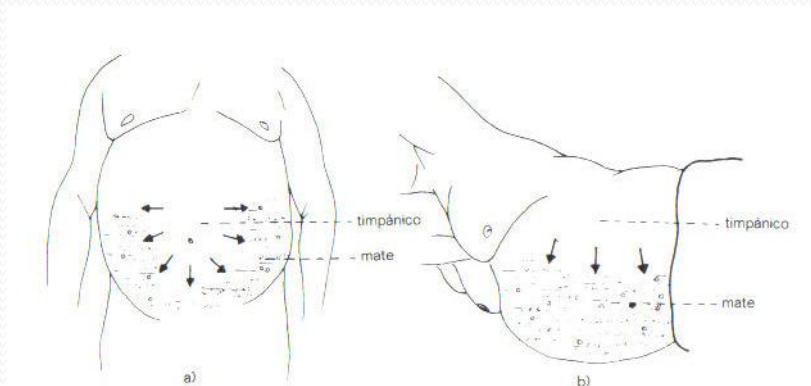
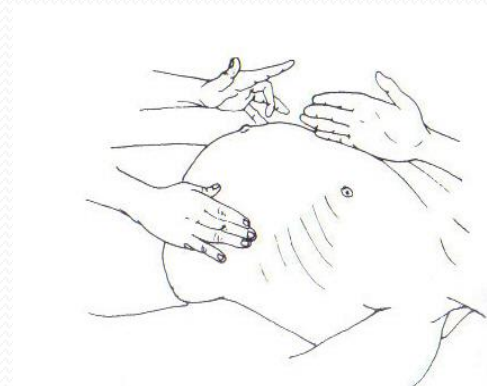


Fig. 105. Matidez desplazable en la ascitis: a) decúbito supino y b) decúbito lateral



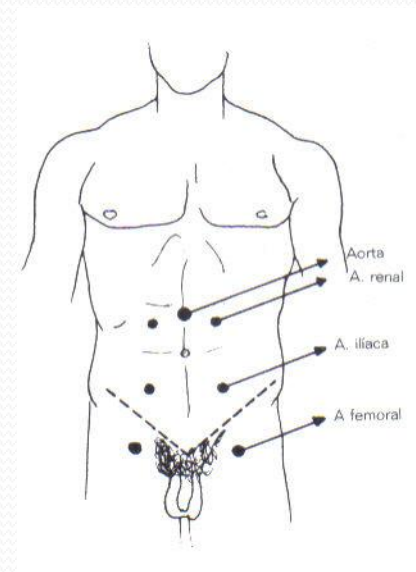
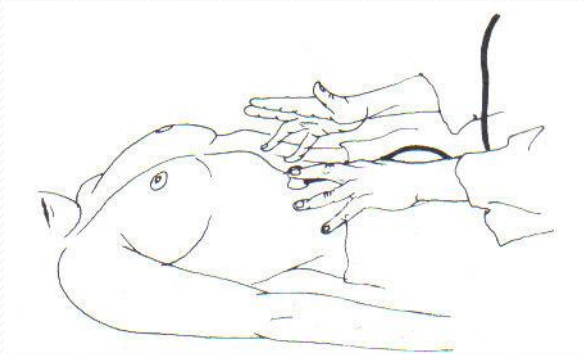
# APARATO DIGESTIVO

## 4. AUSCULTACIÓN

Ruidos intestinales anormales: aumento peristaltismo (GEA), o ausencia (íleo paralítico).

Soplos vasculares (aneurismas vasculares, soplos viscerales).

Prueba del rascado para delimitar visceromegalias.



# APARATO DIGESTIVO

## 5. TACTO RECTAL

Posición del paciente.

Doloroso: lesión inflamatoria local, hemorroides trombosadas. Tumefacción dolorosa: absceso.

Estenosis: proceso inflamatorio o carcinoma.

Carcinomas son duros, nodulares: Pólipos: blandos, móviles.

# CASO CLÍNICO

Mujer 72 años.

**Prurito generalizado** desde hace 10 días.

Orina **colúrica**.

**Acolia**.

**Ictericia mucocutánea**.

No fiebre.

No dolor abdominal.

Náuseas, no vómitos, astenia, anorexia.

No Sd. general.

# EXPLORACIÓN FÍSICA:

TA 155/83. FC 82 lpm. BEG. Ictericia franca mucocutánea.

CyC: No IY. No adenopatías. CsRsSs sin soplos.

AC: rítmica sin soplos. AP: mvc.

Abdomen: palpación superficial y profunda normal. No masas ni megalias. Murphy y Blumberg (-). RHA (+). No cicatrices. No datos ascitis. No defensa.

TR. Ampolla vacía.

EEII: No edemas, no TVP. Pedios (+).

## A. PERSONALES:

RAM a calcioantagonista (Nifedipino).

No hábitos tóxicos.

HTA en tto diurético (Ameride 1/24h).

No DM ni DL.

Periartritis escápulohumeral y espondilolistesis.

Glaucoma y cataratas en tto con Xalatán.

IQ: histerectomía+doble anexectomía por metrorragias.

# DD ICTERICIA INDOLORA

## TRASTORNOS METAB. BILIRRUBINA.

### ENFERMEDADES HEPÁTICAS:

Hepatitis viral aguda.

Hepatitis tóxica.

Alcohólica (GOT/GPT>2).

Enfd. Wilson.

Hepatitis crónicas: viral, autoinmune...

### COLESTASIS: Ictericia obstructiva (FA, GGT)

Intrahepáticas: **hep. aguda**, fármacos, OH, embarazo, metástasis hepáticas, CBP.

Extrahepáticas: **coledocolitiasis, cáncer de páncreas**, colangiocarcinoma, pancreatitis crónica, pseudoquistes pancreáticos, colangitis esclerosante.



Se decide derivar a urgencias del  
hospital...

